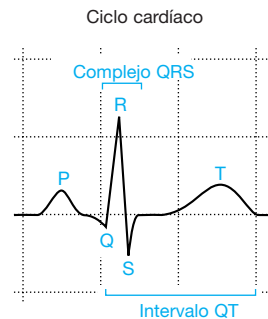
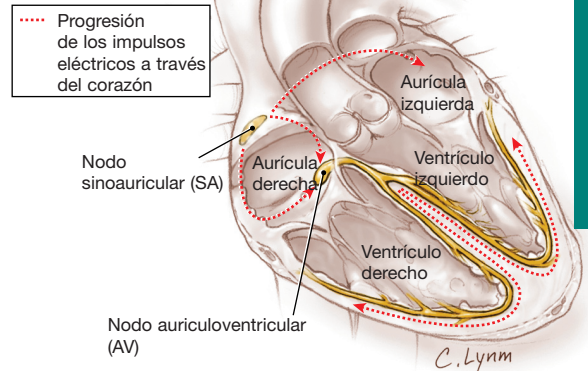


# Electrocardiograma

Un electrocardiograma (ECG) es un registro de la actividad eléctrica del corazón llevado a cabo a partir de unos **electrodos** (conductores eléctricos) aplicados en la superficie de la piel, habitualmente en ambos brazos y piernas y sobre el tórax. Dentro del corazón minúsculos impulsos eléctricos controlan la función del corazón de expansión y contracción para bombear la sangre al cuerpo. Los electrodos colocados sobre la piel pueden detectar estos impulsos y transmitirlos al electrocardiógrafo por medio de cables. Acto seguido, un electrocardiógrafo que incluye una aguja que se mueve arriba y abajo a lo largo de una extensa tira de papel que atraviesa el aparato a un ritmo constante convierte estos impulsos en puntas y depresiones (trazado). Cada **ciclo cardíaco** o latido se registra como una serie concreta de puntas y depresiones.

En el número de JAMA correspondiente al 23-30 de abril de 2003 se incluyen 2 artículos sobre prolongación del QT, un intervalo del ECG. Algunos medicamentos y enfermedades genéticas pueden prolongar el intervalo QT, y en algunos individuos esto puede dar lugar a anomalías peligrosas del ritmo cardíaco.



## ¿CÓMO SE UTILIZAN LOS ELECTROCARDIOGRAMAS?

Los electrocardiogramas son útiles para indicar:

- La presencia de latidos cardíacos irregulares o **arritmias** (ritmos anómalos).
- La presencia de un menor suministro de sangre u oxígeno al corazón.
- La presencia de un ataque cardíaco (infarto de miocardio) o si es probable que acontezca.
- La parte del corazón que puede estar afectada.
- La presencia de una **miocarditis** (inflamación del corazón).

El ECG registra la actividad eléctrica del corazón que desencadena el músculo cardíaco al contraerse. Un patrón normal de ECG está formado por varios picos y depresiones que representan un ciclo cardíaco individual. Un ciclo cardíaco consiste en un latido cardíaco individual cuando el corazón se llena de sangre, y acto seguido se contrae para expulsarla al resto del cuerpo. Señala el comienzo del ciclo una parte especializada del corazón llamada **nodo sinoauricular (SA)**. En las **aurículas** cardíacas (las cavidades donde se alberga temporalmente la sangre antes de dirigirse a los **ventrículos** a partir de los que es expulsada), un cambio eléctrico origina un movimiento de la aguja del ECG, y, a continuación, recupera una posición neutra. La onda producida en el ECG se denomina **onda P**.

Después, a través del **nodo auriculoventricular (AV)** el impulso eléctrico alcanza las células musculares de los ventrículos, originando su **despolarización** (un cambio de su carga eléctrica). Dado que las paredes de los ventrículos son mucho mayores que las de las aurículas, la magnitud del cambio eléctrico es mayor, y la aguja traza una onda más ancha. Cuando termina el cambio eléctrico, la aguja recupera su posición neutra, dejando una marca llamada **complejo QRS**, que suele consistir en una **onda Q**, una **onda R** y una **onda S**. Los cambios eléctricos que acontecen a medida que las fibras musculares de los ventrículos **se repolarizan** (recuperan su carga eléctrica) producen una **onda T** cuando la aguja se mueve de nuevo, terminando el patrón creado por un ciclo cardíaco o latido individual. Por consiguiente, los picos y depresiones del ECG indican si los impulsos eléctricos recorren el corazón a la velocidad y en el orden apropiado.

## PARA MÁS INFORMACIÓN

- American Heart Association  
Tel.: 888/242-8721.  
[www.americanheart.org](http://www.americanheart.org)

## PARA SU PROPIA INFORMACIÓN

Para localizar esta "Página de JAMA para el Paciente" u otras previas, acceda al índice de la "Página para el Paciente" en la web de JAMA ([www.jama.com](http://www.jama.com)). Las "Páginas de JAMA para el Paciente" están disponibles en inglés y en español. En el número correspondiente al 21 de marzo de 2001 se publicó una "Página para el Paciente" sobre enfermedades cardíacas, en el correspondiente al 7 de marzo de 2001 una sobre urgencias cardíacas y en el de fecha 6 de febrero de 2002 otra sobre insuficiencia cardíaca.

Fuentes: American Heart Association y American Medical Association Encyclopedia of Medicine.

Redactora: Sharon Parmet, MS

Diseñador: Cassio Lynn, MA

Editor: Richard M. Glass, MD

La "Página de JAMA para el Paciente" es un servicio público de la revista JAMA. La información y recomendaciones que aparecen en esta página son adecuadas en la mayoría de los casos, pero no constituyen el sustituto de un diagnóstico médico. Para una información más específica sobre su caso particular, la revista JAMA le sugiere que consulte con su médico. Los médicos y otros profesionales de asistencia sanitaria pueden reproducir esta página sin fines comerciales y facilitarla a los pacientes. Cualquier otro tipo de reproducción debe someterse a la aprobación de la AMA. Para adquirir separatas, pueden ponerse en contacto con el teléfono +718/946-7424.

